



FMC



Pièges de la traumatologie du sport

Cas clinique

Nicolas BRYON

Service des urgences

CH de Bourg en Bresse

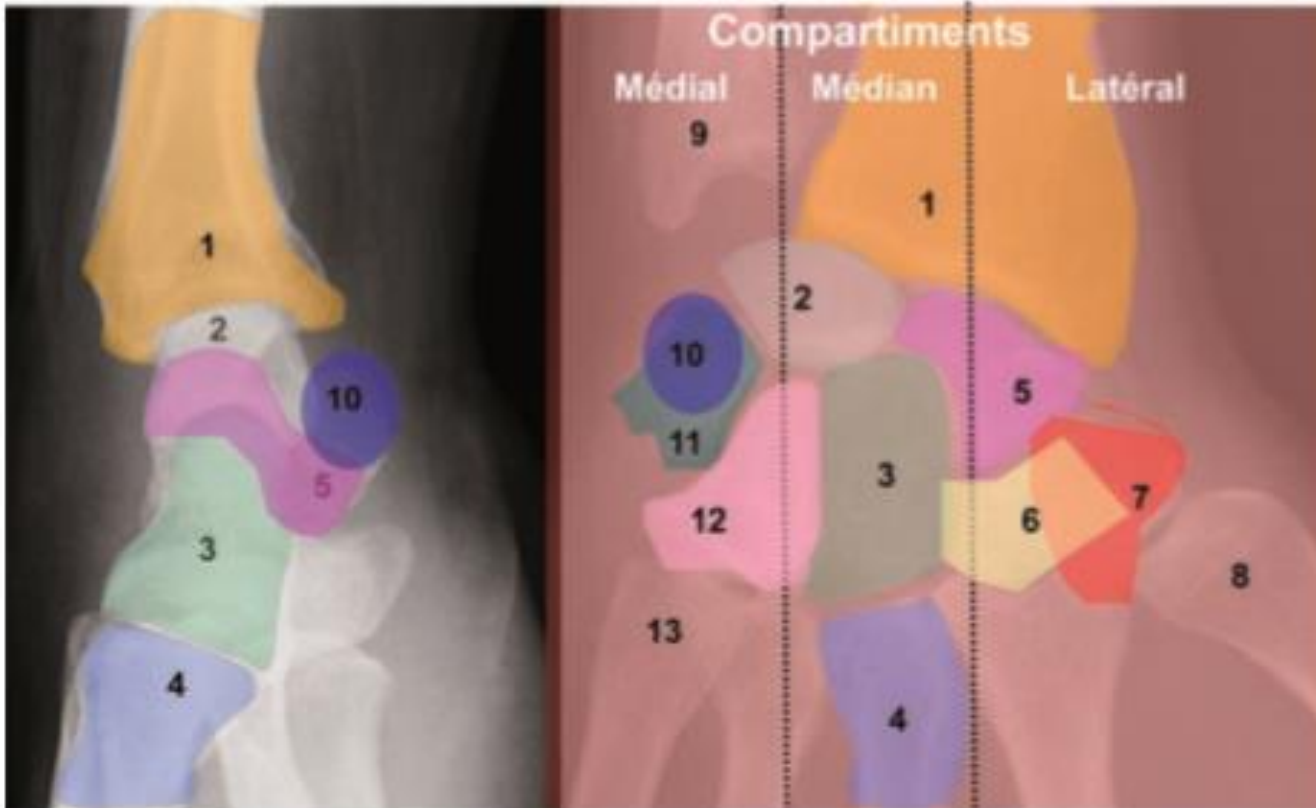
FMC RESUVAL - 06/03/2019

- Patient de 34 ans, chute en ski en avant, réception sur le poignet gauche en extension, douleur et impotence.
- À l'examen:
 - Légère tuméfaction au niveau de l'interligne radio-carpien
 - Limitation douloureuse en flexion/extension
 - Prono-supination conservée
 - Douleur à la palpation de la tabatière anatomique et du tubercule du scaphoïde

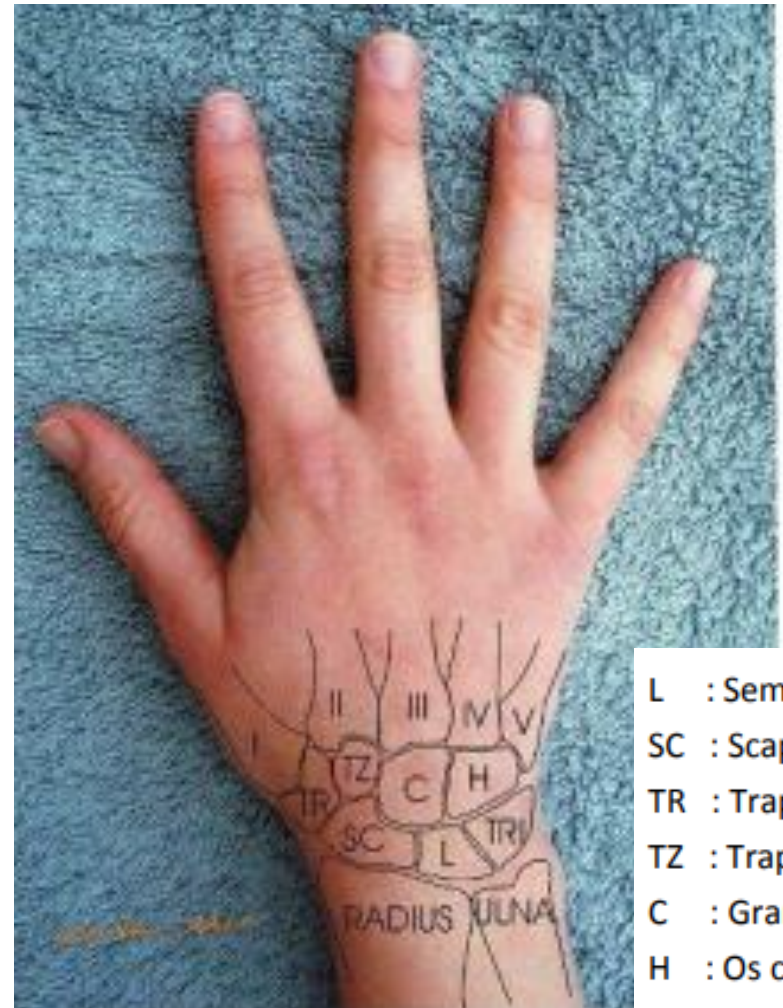
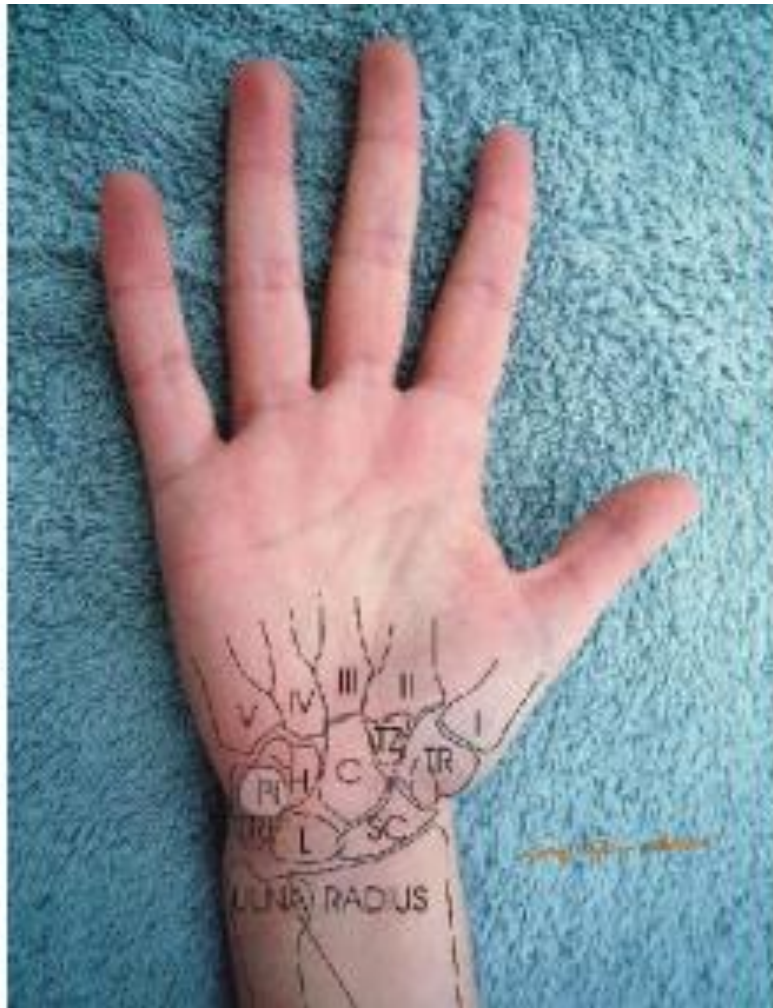Quels diagnostics évoquez-vous?

1. Fracture de l'extrémité inférieure du radius
2. Fracture du scaphoïde
3. Fracture du trapèze
4. Une lésion du ligament luno-triquetral
5. Une lésion du ligament scapho-lunaire

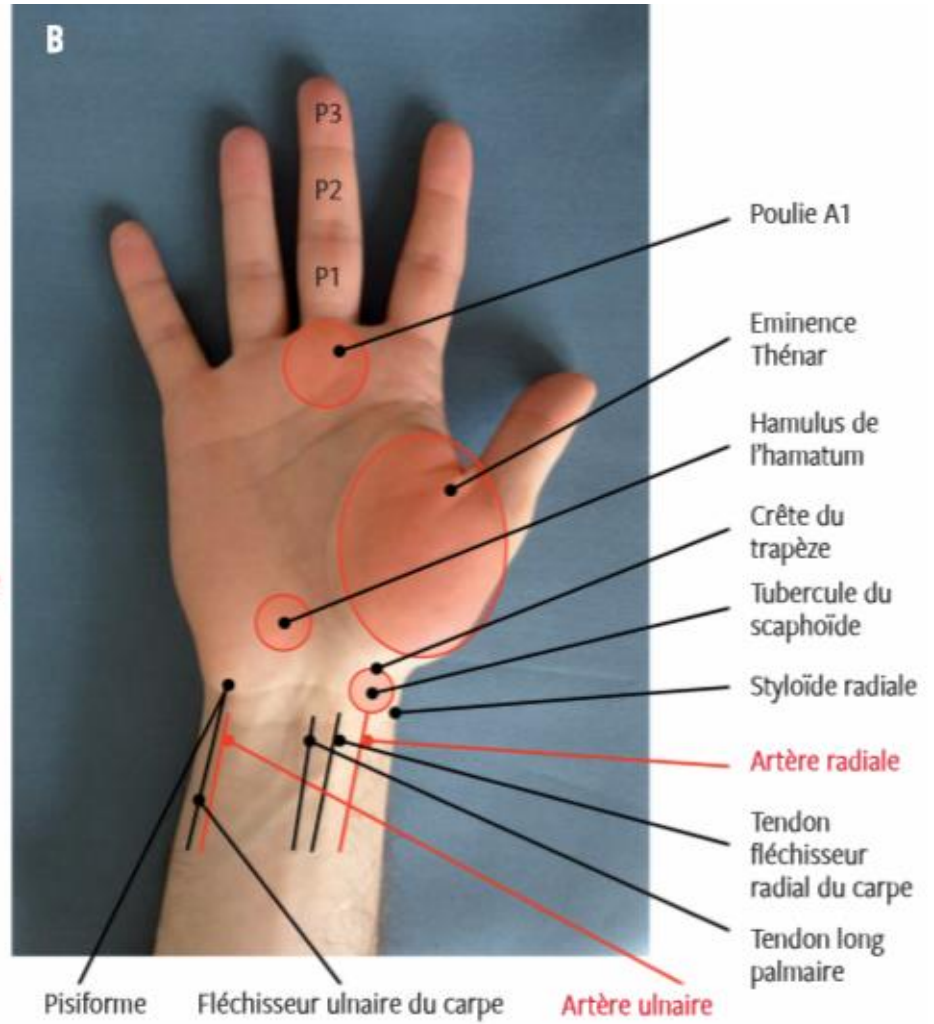
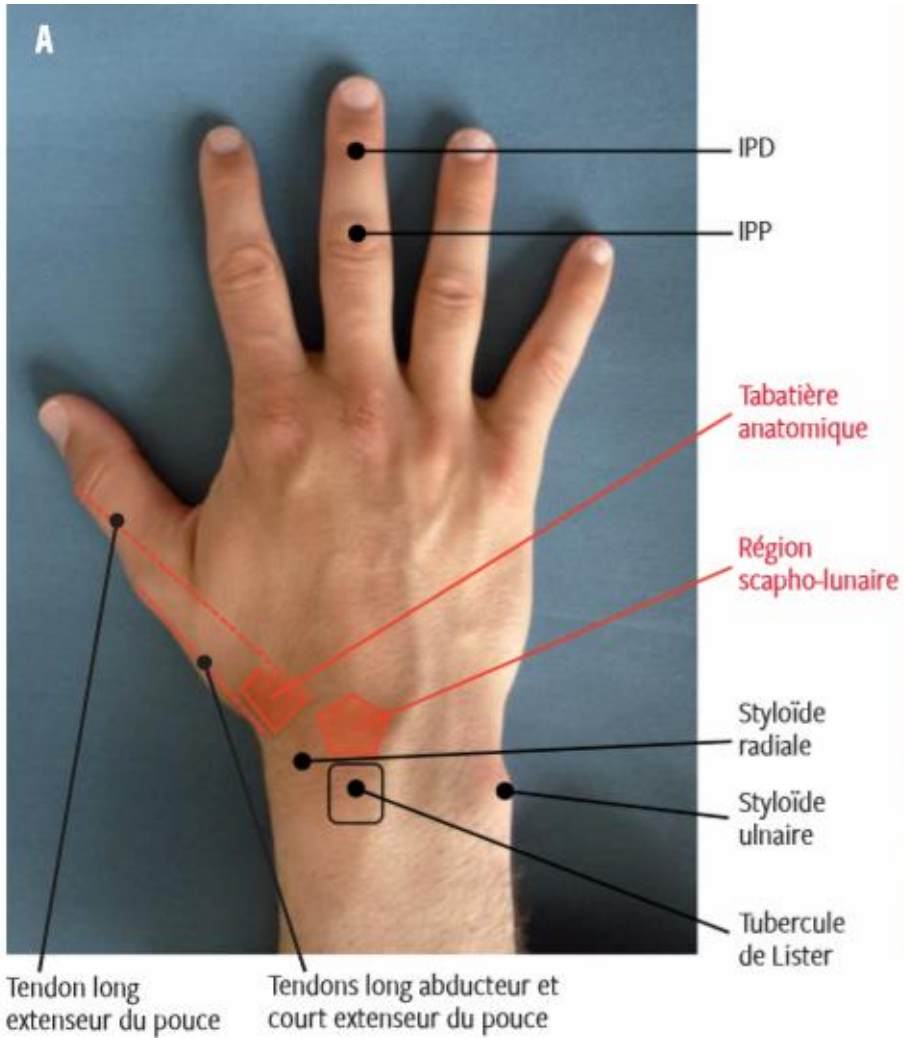




- | | | | | |
|---------------|------------|-------------|--------|--------------|
| 1 Radius | 2 Lunatum | 3 Capitatum | 4 M3 | 5 Scaphoïde |
| 6 Trapèzoïde | 7 Trapèze | 8 M1 | 9 Ulna | 10 Pisiforme |
| 11 Triquetrum | 12 Hamatum | 13 M5 | | |

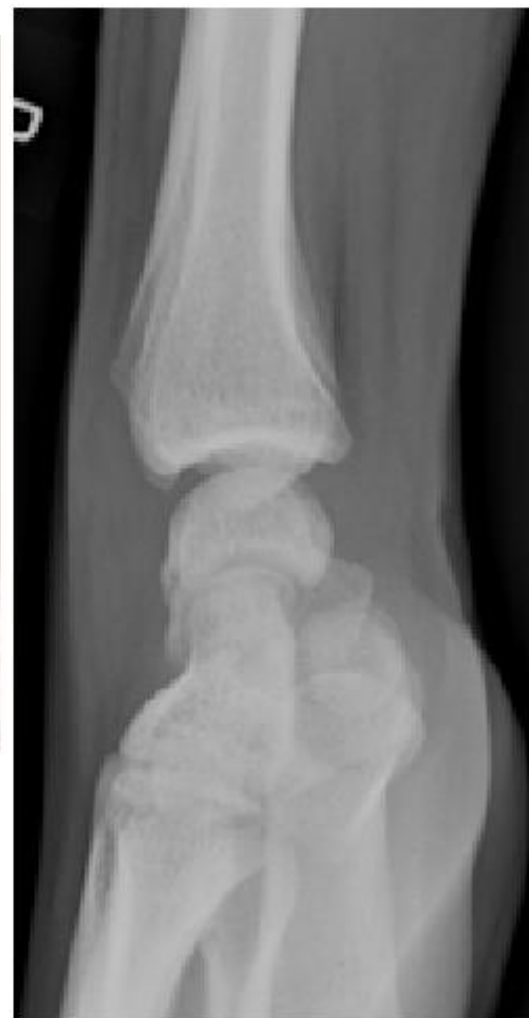
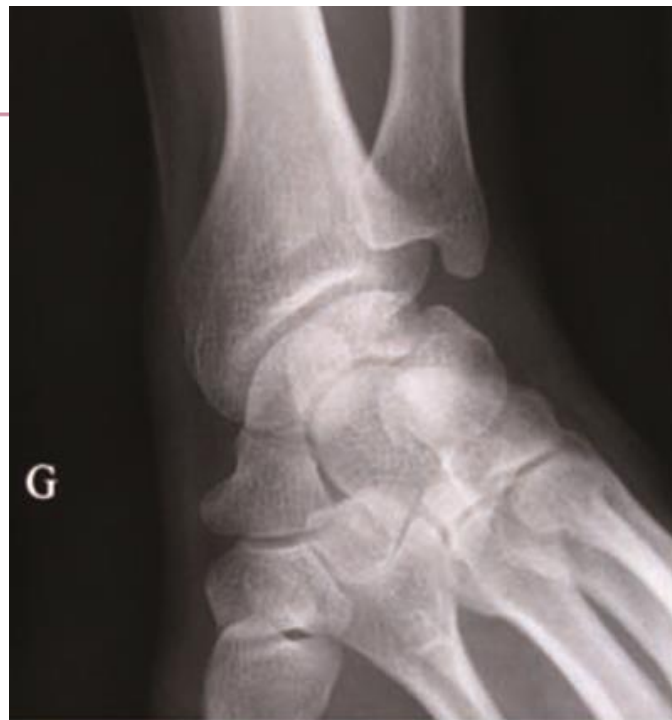
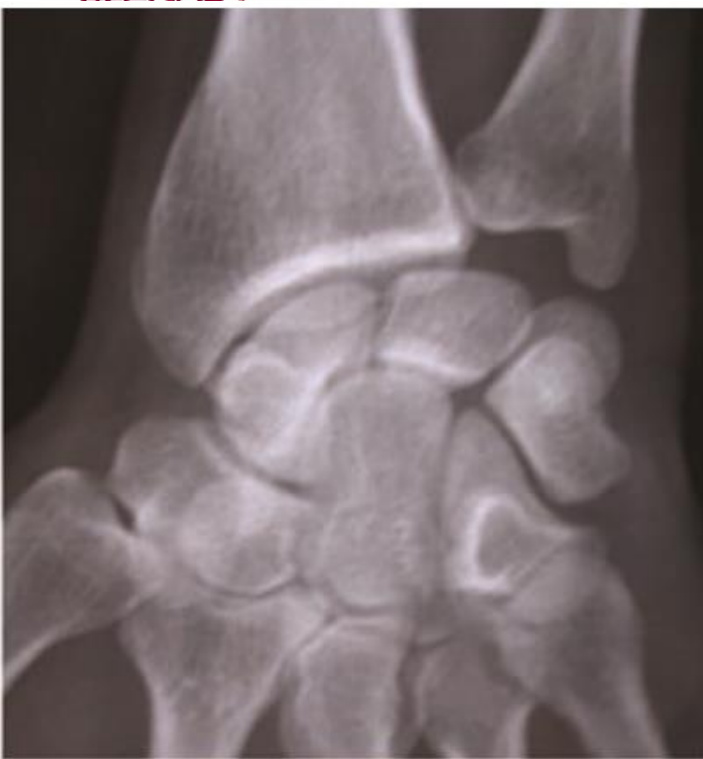- L : Semi-lunaire
- SC : Scaphoïde
- TR : Trapèze
- TZ : Trapézoïde
- C : Grand os
- H : Os crochu
- TRI : Pyramidal
- PI : Pisiforme

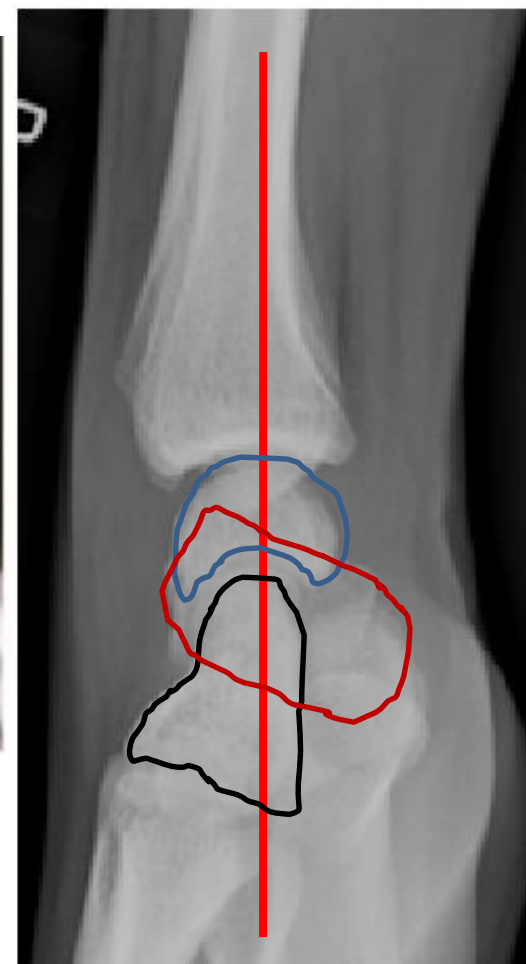
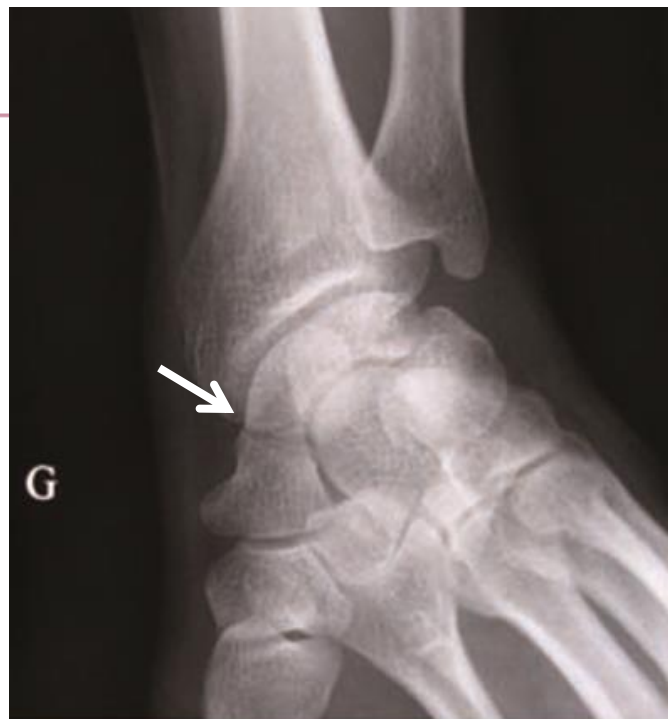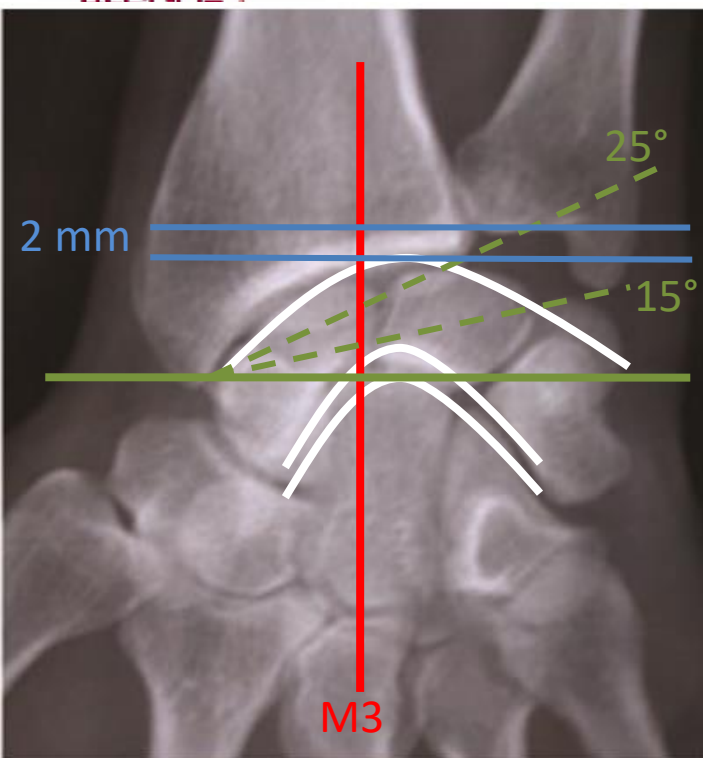


Quel bilan d'imagerie demandez-vous aux urgences ?

1. Radiographie du poignet Face + Profil
2. Incidences du scaphoïde
3. Un scanner
4. Une échographie



1. Normale
2. Pas normale
3. Fracture
4. Luxation
5. Entorse
6. Pas d'avis



FACE

1. Axe de l'avant bras dans l'axe de M3
2. Interligne radio-ulnaire dégagée
3. Harmonie des arcs de Gilula
4. Inclinaison épiphyse radiale 25°
5. Inclinaison bi-styloïdienne de 15°
6. Index radio-ulnaire de 2 mm

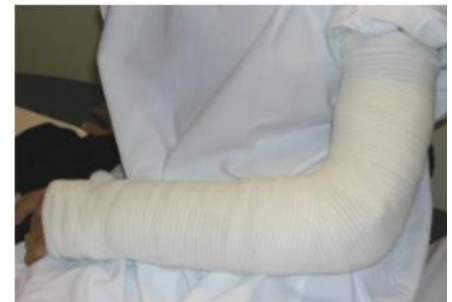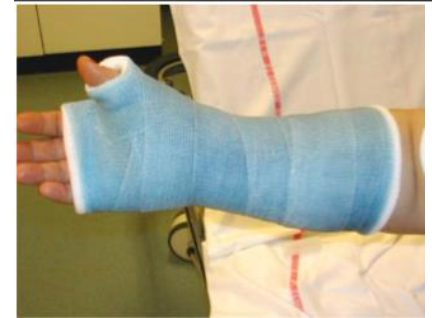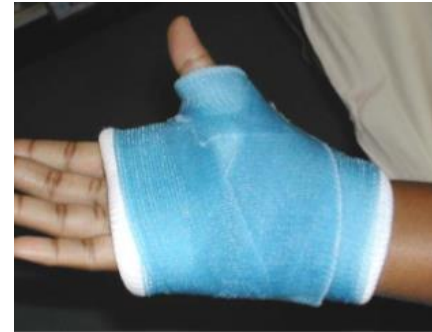PROFIL

1. Superposition des styloïdes
2. Alignement dans l'axe radius, lunatum, capitatum, M3
3. Inclinaison du scaphoïde de 45°

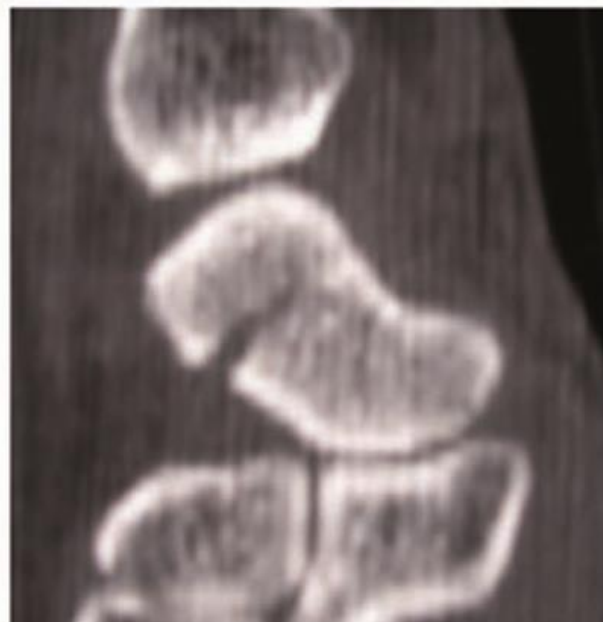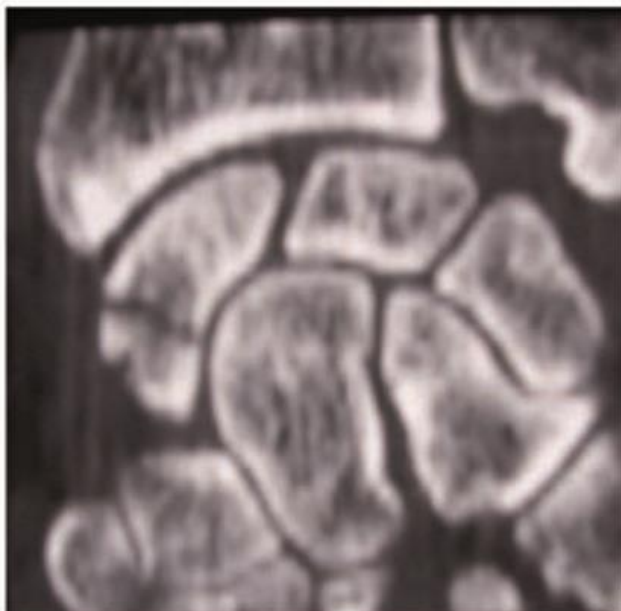
A ce stade, vous retenez une suspicion de fracture du scaphoïde. Vous décidez d'immobiliser.

Comment ?

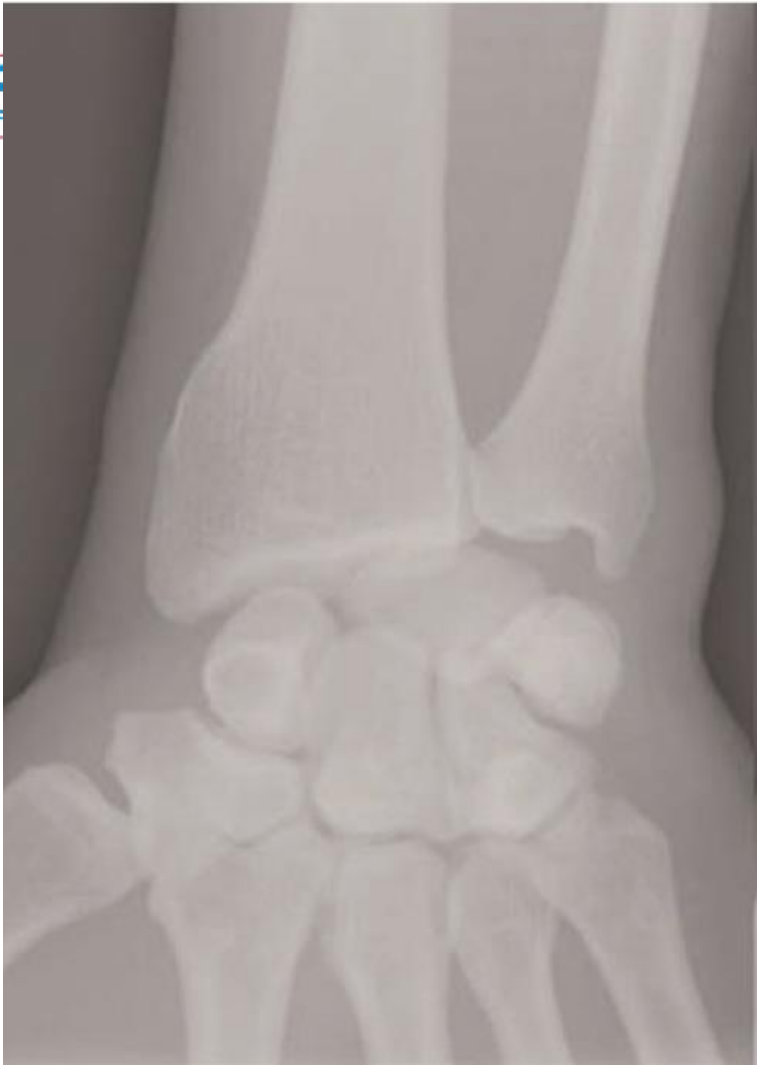1. Avec une attelle amovible
2. Avec un plâtre/une résine
3. En brachio-antébrachiale
4. Manchette antébrachiale
5. Avec une colonne de pouce
6. Pas d'immobilisation



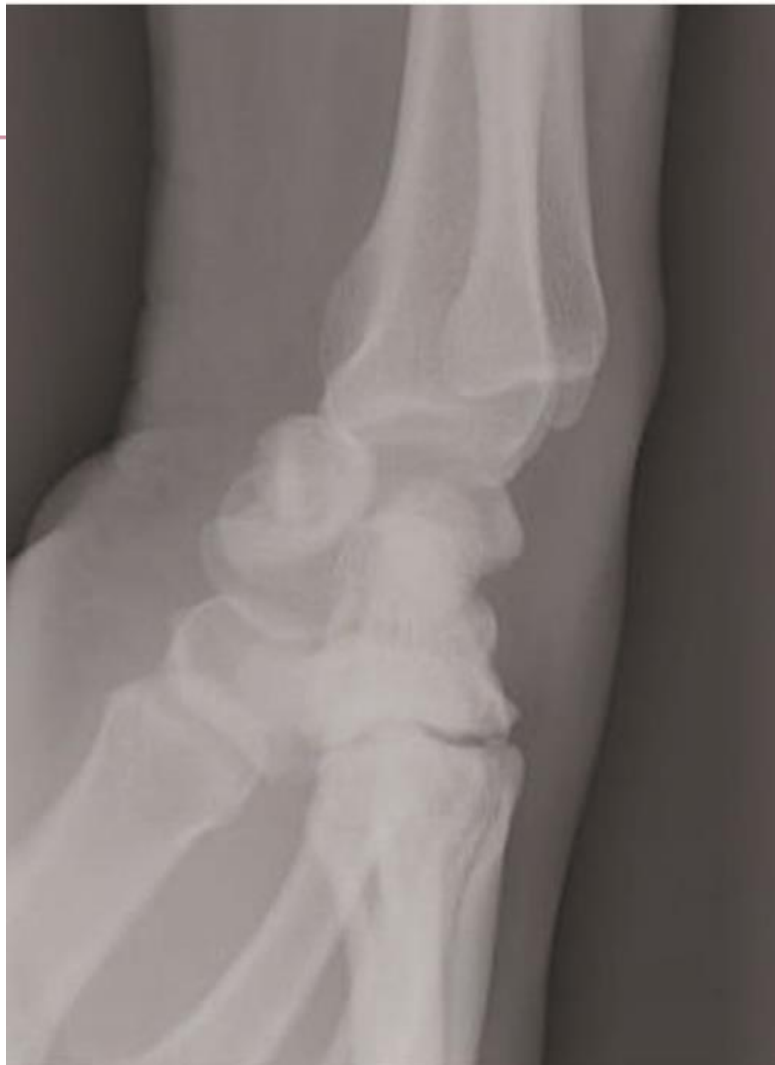1. Revoir son médecin traitant dans 8 jours ?
2. Prescription d'un nouveau contrôle radio dans 10 jours ?
3. Prescription d'un scanner en externe?
4. Prescription d'une IRM en externe?
5. Prescription d'une échographie en externe?



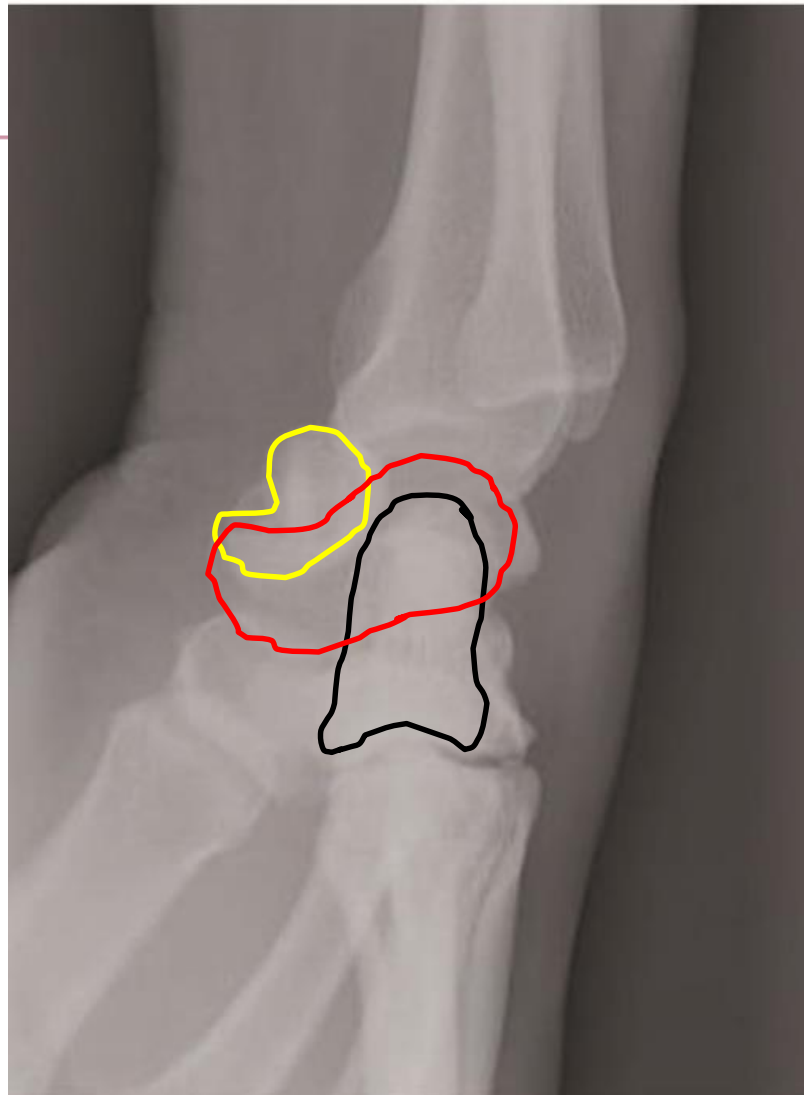
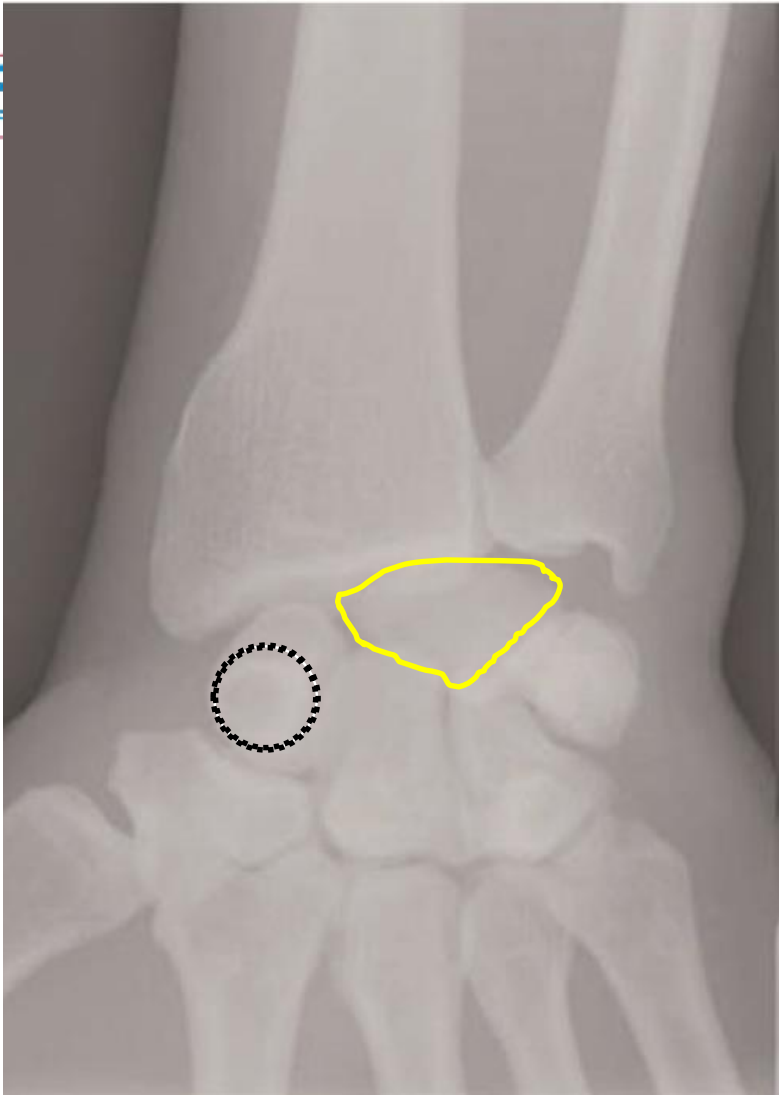
Le patient revient 6 mois plus tard, nouvelle chute au foot sur poignet gauche



- 1. Normale
- 2. Pas normale
- 3. Fracture



- 4. Luxation
- 5. Entorse
- 6. Pas d'avis

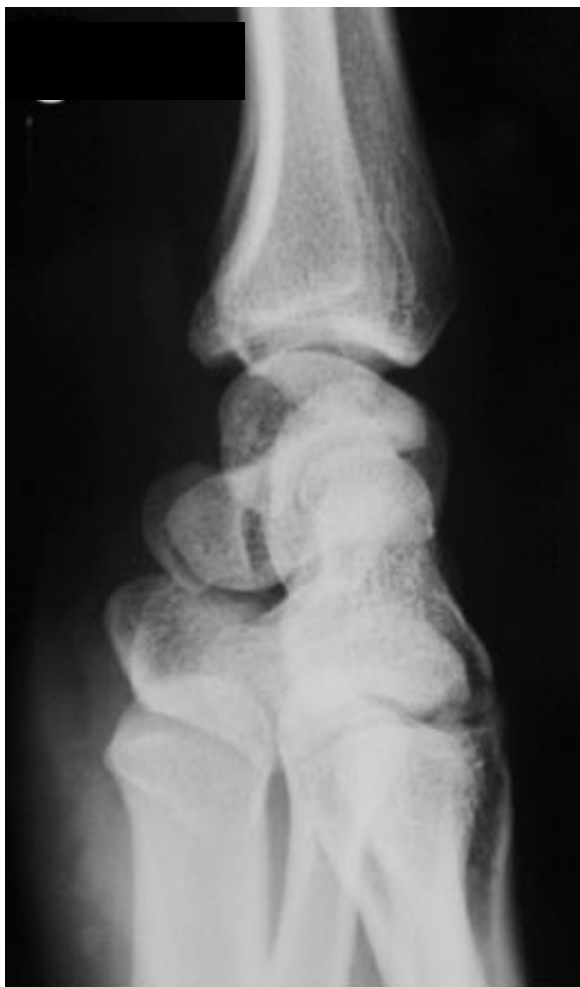
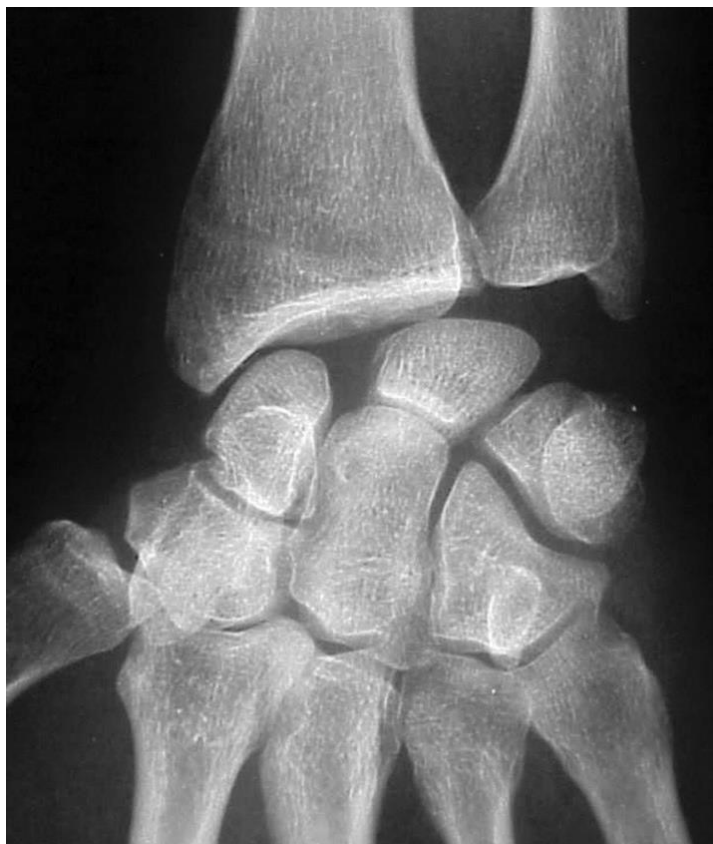
Luxation antérieure du lunatum

Que faites-vous ?

1. Attelle/plâtre et consultation à J8 avec le médecin traitant ?
2. Prescription d'un scanner ?
3. Plâtre et avis ortho en externe?
4. Avis ortho en urgence ?
5. Rien

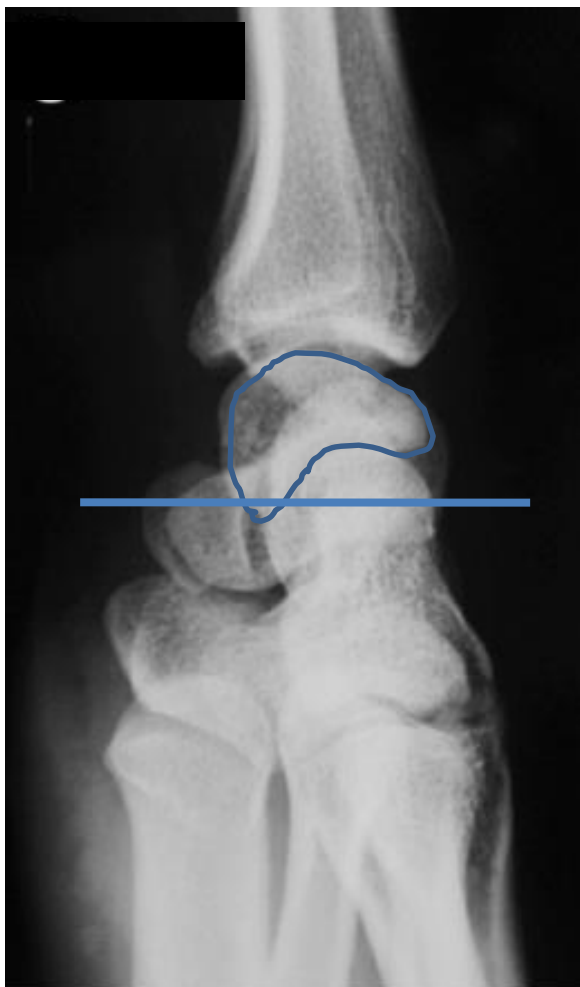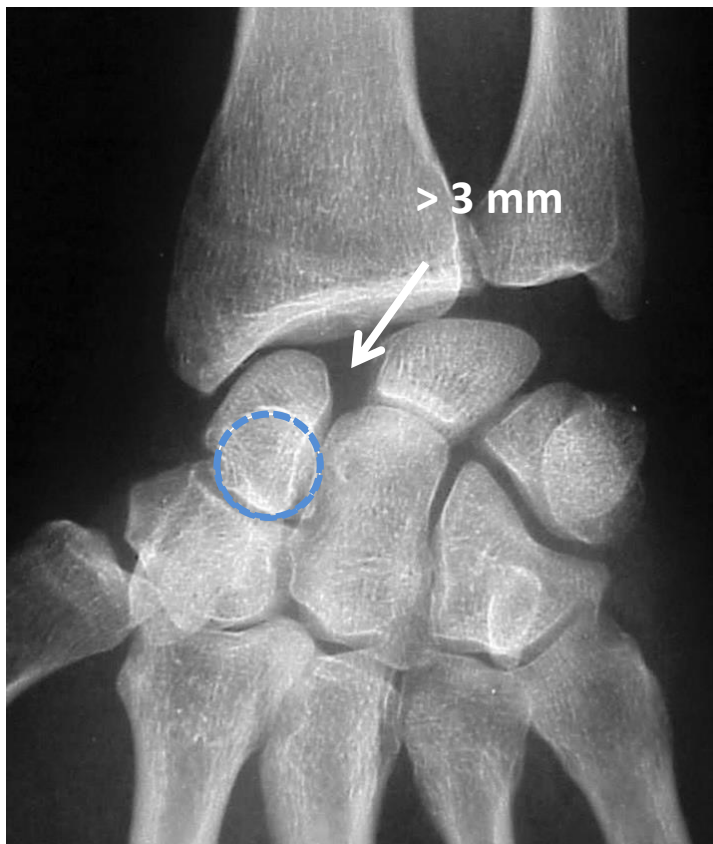Patiente de 28 ans, chute en avant au basket, réception sur le poignet droit en extension, pronation, inclinaison radiale



1. Normale
2. Pas normale
3. Fracture
4. Luxation
5. Entorse
6. Pas d'avis

Patiente de 28 ans, chute en avant au basket, réception sur le poignet droit en extension, pronation, inclinaison radiale

→ Entorse grave du ligament scapho-lunaire



1. Signe de l'anneau
2. Écart scapho-lunaire
3. Horizontalisation du scaphoïde
4. Bascule du lunatum (DISI)

Que faites vous ?

1. Attelle/plâtre et consultation à J8 avec le médecin traitant ?
2. Prescription d'un scanner ?
3. Plâtre et avis ortho en externe?
4. Avis ortho en urgence ?
5. Rien

